


Qr code kết quả chứa bệnh án của quý khách. Medic không chịu trách nhiệm nếu quý khách cung cấp cho người khác.



7289001

Khoa : SIÊU ÂM CHƯƠNG TRÌNH - Phòng 2
Máy: **Medison ACCUVIX XG**

KẾT QUẢ SIÊU ÂM MÀU

QRCode kết quả

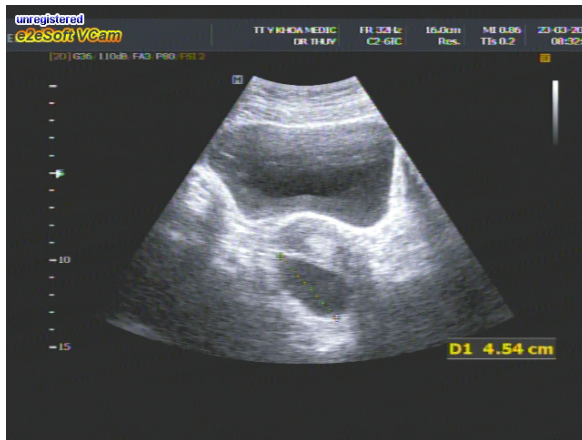

HỒ KIM QUYÊN 1987F

ID : **7289001** Ngày ĐK: 23/03/2023 08:16
Họ và tên : **HỒ KIM QUYÊN** 36 tuổi Nữ
Địa chỉ : VIỆN KHOA HỌC THUỶ LỢI MIỀN NAM - 2023 -- 0937242740
Lâm sàng :
BS chỉ định : BV chỉ định : MEDIC

VÙNG KHẢO SÁT : SIÊU ÂM BỤNG TỔNG QUÁT MÀU

- GAN: Không to, bờ đều, echo dày, giảm âm vùng sâu, cấu trúc đồng dạng, không sang thương khu trú.
- MẬT: túi mật không sỏi, vách mỏng. Đường mật trong gan không dẫn. Ống mật chủ không sỏi, không dẫn.
- TỤY: Cấu trúc, kích thước bình thường. LÁCH: không to, đồng dạng.
- THẬN P: không sỏi, không ứ nước. THẬN T: không sỏi, không ứ nước.
- BÀNG QUANG: không sỏi, không bứu, vách mỏng.
- TỬ CUNG : Đồng dạng. Nội mạc không dày.
- BUỒNG TRỨNG (T) : Không u. BUỒNG TRỨNG (P): CÓ NANG ECHO KÉM, KHÔNG CHỒI, KHÔNG VÁCH, THÀNH MỎNG D = 45MM.
- Động mạch chủ bụng không phình.
- Ascites (-). Không hạch ổ bụng.
- Không tràn dịch màng phổi.



KẾT LUẬN : GAN NHIỄM MỠ. THEO DÕI NANG LẠC NỘI MẠC BUỒNG TRỨNG PHẢI.

Đề nghị : SIÊU ÂM KIỂM TRA SAU 3 THÁNG.

Tp. Hồ Chí Minh, ngày 23/03/2023 08:37
(Bác sĩ đã ký)

Bs. Trần Thị Bích Thùy